ΣΥΝΤΡΙΠΤΙΚΟ ΚΑΤΑΓΜΑ ΜΗΡΙΑΙΟΥ ΓΑΤΑΣ

Πρίν

Πριν

Μετα την αποκατάσταση : Αφού αφαιρέθηκε ο ηλος

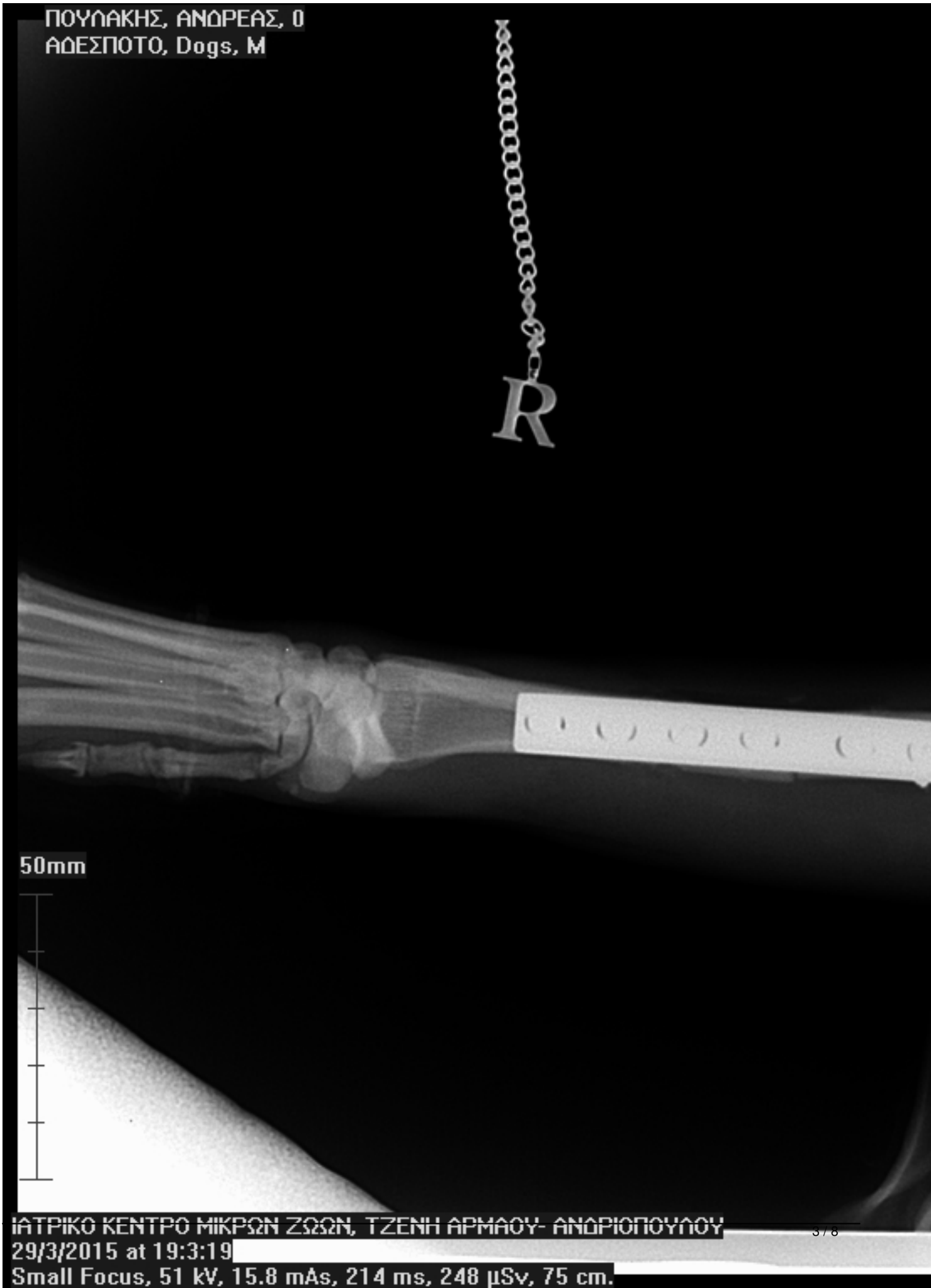
ΠΟΥΛΑΚΗΣ, ΑΝΔΡΕΑΣ, 0
ΑΔΕΣΠΟΤΟ, Dogs, M
R
50mm
ΙΑΤΡΙΚΟ ΚΕΝΤΡΟ ΜΙΚΡΩΝ ΖΩΩΝ, ΤΖΕΝΗ ΑΡΜΑΟΥ- ΑΝΔΡΙΟΠΟΥΛΟΥ
29/3/2015 at 19:3:19
Small Focus, 51 kV, 15.8 mAs, 214 ms, 248 μSv, 75 cm.

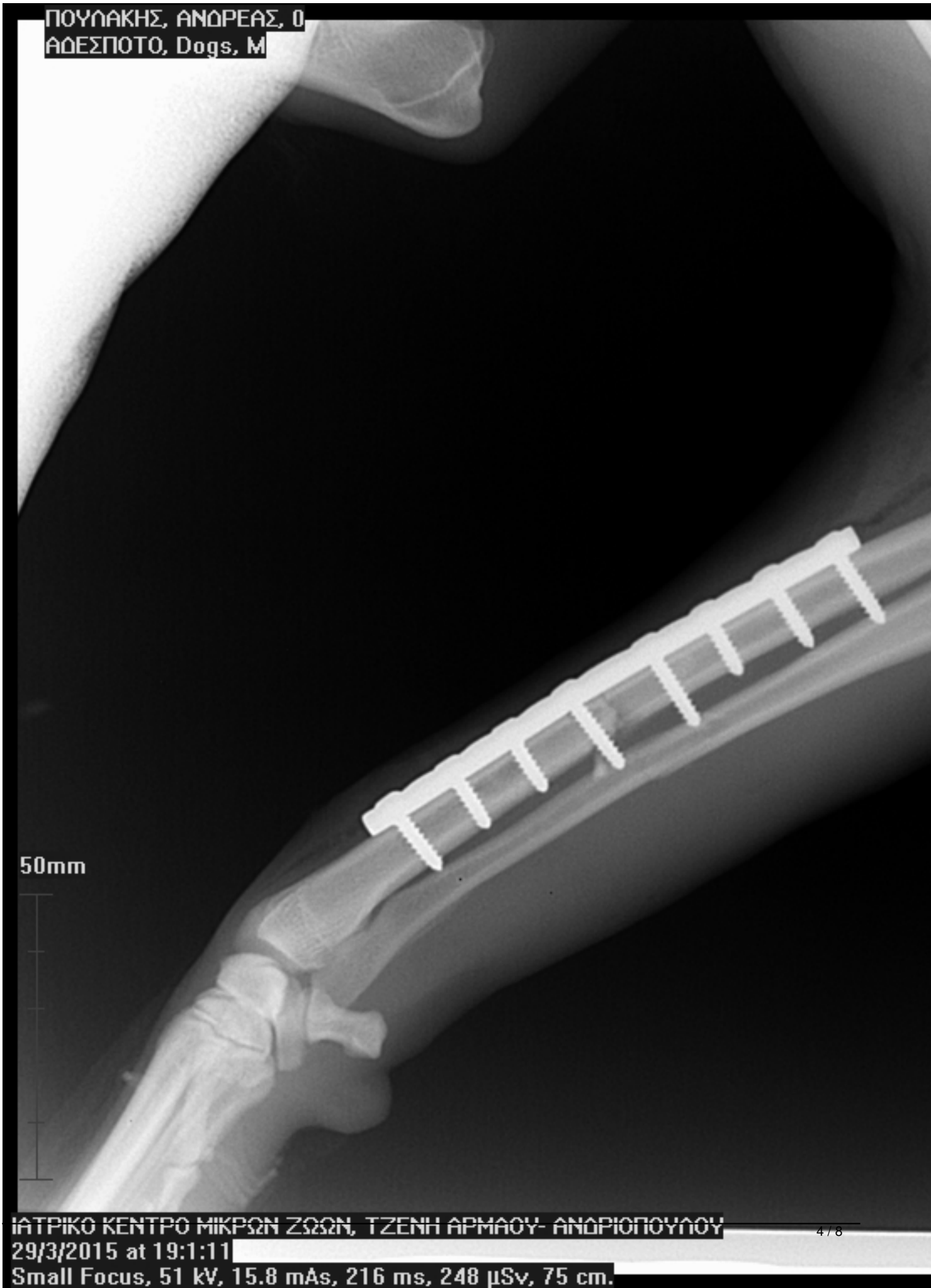
ΠΟΥΛΑΚΗΣ, ΑΝΔΡΕΑΣ, 0
ΑΔΕΣΠΟΤΟ, Dogs, M
50mm
ΙΑΤΡΙΚΟ ΚΕΝΤΡΟ ΜΙΚΡΩΝ ΖΩΩΝ, ΤΖΕΝΗ ΑΡΜΑΟΥ- ΑΝΔΡΙΟΠΟΥΛΟΥ
29/3/2015 at 19:1:11
Small Focus, 51 kV, 15.8 mAs, 216 ms, 248 µSv, 75 cm.

ΛΙΟΥΜΠΑ, Κα, 0
ΑΔΕΣΠΟΤΟ, Cats, M
50mm
ΙΑΤΡΙΚΟ ΚΕΝΤΡΟ ΜΙΚΡΩΝ ΖΩΩΝ, ΤΖΕΝΗ ΑΡΜΑΟΥ- ΑΝΩΡΙΟΠΟΥΛΟΥ
29/3/2015 at 13:30:11
Large Focus, 59 kV, 10.0 mAs, 52 ms, 226 µSv, 60 cm.

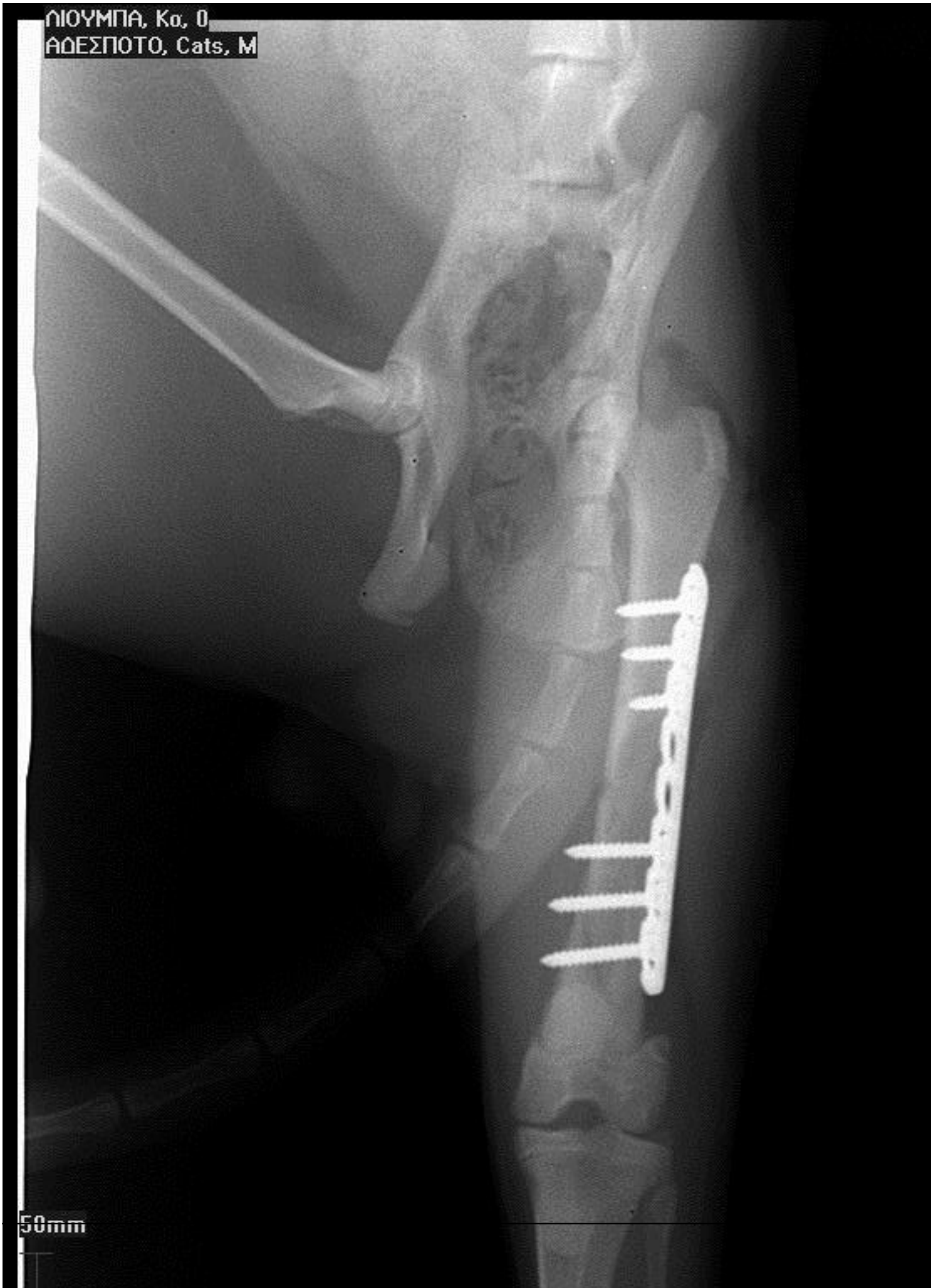
ΛΙΟΥΜΠΑ, Κα, 0
ΑΔΕΣΠΟΤΟ, Cats, M
50mm